

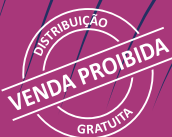MINISTÉRIO DA SAÚDE

ROTEIRO DE CAPACITAÇÃO
EM DIAGNÓSTICO CLÍNICO,
EPIDEMIOLÓGICO E
LABORATORIAL DA

FEBRE MACULOSA

BRASILEIRA E
FEBRE MACULOSA POR
RICKETTSIA PARKERI

GUIA DO INSTRUTOR



MINISTÉRIO DA SAÚDE
Secretaria de Vigilância em Saúde
Departamento de Imunização e Doenças Transmissíveis

ROTEIRO DE CAPACITAÇÃO
EM DIAGNÓSTICO CLÍNICO,
EPIDEMIOLÓGICO E
LABORATORIAL DA

FEBRE MACULOSA

**BRASILEIRA E
FEBRE MACULOSA POR
*RICKETTSIA PARKERI***

GUIA DO INSTRUTOR

Brasília – DF
2022



2022 Ministério da Saúde.



Esta obra é disponibilizada nos termos da Licença Creative Commons – Atribuição – Não Comercial – Compartilhamento pela mesma licença 4.0 Internacional. É permitida a reprodução parcial ou total desta obra, desde que citada a fonte.

A coleção institucional do Ministério da Saúde pode ser acessada, na íntegra, na Biblioteca Virtual em Saúde do Ministério da Saúde: bvsm.sau.gov.br.

Tiragem: 1ª edição – 2022 – versão eletrônica

Elaboração, distribuição e informações:

MINISTÉRIO DA SAÚDE
Secretaria de Vigilância em Saúde
Departamento de Imunização e Doenças Transmissíveis
Coordenação-Geral de Vigilância de Zoonoses e Doenças de Transmissão Vetorial
SRTV 701, Via W 5 Norte, Ed. PO700, 6º andar
CEP: 70723-040 – Brasília/DF
Site: www.saude.gov.br/svs
E-mail: gtroedores@saude.gov.br

Organização:

Álvaro A. Faccini-Martínez
Marcos Vinicius Silva
Rodrigo Nogueira Angerami
Stefan Vilges de Oliveira
Lidsy Ximenes Fonseca
Luciana Nogueira de Almeida Guimarães
Orlando Marcos Farias de Sousa
Marcelo Yoshito Wada
Francisco Edilson Ferreira de Lima Júnior
Cássio Roberto Leonel Peterka

Normalização:

Delano de Aquino Silva – Editora MS/CGDI

Revisão:

Editora MS/CGDI

Projeto gráfico:

Maurício Santos / SB Comunicação

Diagramação:

SB Comunicação

Ficha Catalográfica

Brasil. Ministério da Saúde. Secretaria de Vigilância em Saúde. Departamento de Imunização e Doenças Transmissíveis.

Roteiro de capacitação em diagnóstico clínico, epidemiológico e laboratorial da febre maculosa brasileira e febre maculosa por *Rickettsia Parkeri*: guia do instrutor [recurso eletrônico] / Ministério da Saúde, Secretaria de Vigilância em Saúde, Departamento de Imunização e Doenças Transmissíveis. – Brasília : Ministério da Saúde, 2022.

43 p. : il.

Modo de acesso: World Wide Web:

https://bvsm.sau.gov.br/bvs/publicacoes/roteiro_capacitacao_febre_maculosa_instrutor.pdf

ISBN 978-65-5993-393-8

1. Febre maculosa. 2. Capacitação profissional. 3. Vigilância em saúde pública. I. Título.

CDU 616.995.42

Catálogo na fonte – Coordenação-Geral de Documentação e Informação – Editora MS – OS 2021/0094

Título para indexação:

Training guide on clinical, epidemiological and laboratory diagnosis of Rocky Mountain spotted fever: instructor

SUMÁRIO

APRESENTAÇÃO.	4
OBJETIVO	5
PÚBLICO-ALVO.	5
METODOLOGIA	5
CARGA HORÁRIA	5
PRÉ-TESTE SOBRE FEBRE MACULOSA	6
CASO 1 Abordagem com base nos aspectos epidemiológicos e na suspeita clínica	8
CASO 1 Abordagem diagnóstico-laboratorial	15
CASOS 2, 3 E 4 Surto familiar: abordagem com base nos aspectos clínicos e laboratoriais	19
CASO 4 Abordagem diagnóstico-laboratorial.	24
CASO 5 Abordagem clínica epidemiológica em febre maculosa produzida por <i>Rickettsia parkeri</i>	31
CASO 6 Abordagem clínica epidemiológica em febre maculosa produzida por <i>Rickettsia parkeri</i>	35
REFERÊNCIAS	40
ANEXOS	
Anexo A - Fluxograma para suspeita clínica de febre maculosa causada por <i>Rickettsia parkeri</i>	42
Anexo B - Fluxograma de coleta e processamento de amostras para investigação laboratorial da febre maculosa causada por <i>Rickettsia parkeri</i>	43

APRESENTAÇÃO



Com o fortalecimento da rede de vigilância da febre maculosa ocorrido desde 2010 e a emergência da doença em novas áreas do Brasil, juntamente com a proposta da inserção da atividade de capacitação de médicos e enfermeiros para febre maculosa em pactuações com os estados e municípios, houve a necessidade de se padronizar um instrumento para a capacitação de profissionais que atuam na rede de atendimento a pacientes com febre maculosa. Os objetivos são aumentar a sensibilidade na suspeição de casos, realizar o diagnóstico precoce e o tratamento oportuno para a redução da letalidade da doença.

Por tal razão, foi elaborado este “Roteiro de capacitação em diagnóstico clínico, epidemiológico e laboratorial da febre maculosa”, cuja metodologia adotada é a de estudos de casos clínicos. Por meio de estudos de casos e situações-problema, buscou-se induzir os profissionais à reflexão e ao raciocínio clínico epidemiológico para o estabelecimento de condutas com relação ao paciente com suspeita de febre maculosa.

Para o treinamento, recomenda-se a utilização do guia de Vigilância em Saúde - Capítulo Febre maculosa Brasileira e outras riquetsioses.

Tendo-se em vista a relevância da doença no País, espera-se que este material seja útil e compartilhado a todos os municípios para que os objetivos sejam atingidos.

OBJETIVO

Capacitar profissionais médicos e enfermeiros que atuam na rede de atenção básica, unidades de pronto atendimento de média e alta complexidade para a melhoria da qualidade da assistência aos pacientes, aprimoramento da investigação laboratorial e a redução da taxa de letalidade das formas graves da febre maculosa.

PÚBLICO-ALVO

Médicos e enfermeiros de unidades básicas e da rede hospitalar que prestam assistência aos pacientes com suspeita de febre maculosa.

METODOLOGIA

A metodologia utilizada foi a de estudos de casos clínicos, com a qual os alunos consigam refletir e desenvolver um raciocínio clínico epidemiológico para determinar o manejo clínico mais adequado para o caso proposto de febre maculosa, simulando uma realidade.

O treinamento será realizado para um grupo de 15 a 30 profissionais que serão subdivididos em grupos, para os quais haverá um coordenador e um relator a ser eleito por eles. O coordenador deverá auxiliar a discussão e sua sistematização e o relator representará o grupo nos momentos de concentração e plenária. A equipe técnica de coordenação do treinamento designará um ou mais facilitadores para cada grupo, que auxiliarão e orientarão as atividades do grupo no decorrer da capacitação. Todos os casos clínicos serão apresentados e discutidos em plenária, na qual deverão ser abordados aspectos funcionais referentes à epidemiologia, ao diagnóstico e ao manejo clínico da febre maculosa.

CARGA HORÁRIA

A capacitação terá uma carga horária de 16 horas.

PRÉ-TESTE SOBRE FEBRE MACULOSA

Objetivo

Identificar o conhecimento específico e a vivência prática dos participantes sobre febre maculosa, o que servirá de base para reforçar determinados tópicos do tema durante a capacitação. As respostas são individuais e sem identificação e serão discutidas no grupo para a consolidação de aspectos relevantes da doença.

1. O que é febre maculosa?

A febre maculosa é uma doença infecciosa, febril aguda e de gravidade variável, causada por bactérias do gênero *Rickettsia*. No Brasil existem duas febres maculosas de relevância em saúde pública: uma causada pela *Rickettsia rickettsii* (mais grave) e outra pela *Rickettsia parkeri*.

2. Quais são os vetores da doença?

No Brasil, os principais vetores e reservatórios são os carrapatos do gênero *Amblyomma*, tais como *A. sculptum* (= *A. cajennense*), *A. aureolatum*, *A. ovale* e provavelmente *A. tigrinum*.

3. Por que a febre maculosa é um importante problema de saúde pública no Brasil?

No Brasil ainda que considerada de baixa incidência a febre maculosa causada pela *Rickettsia rickettsii* está associada a taxas de letalidade que podem alcançar 70%-80%.

4. Como se transmite a doença?

A febre maculosa é transmitida pela picada do carrapato.

5. Qual é o período de incubação da doença?

2 a 14 dias

6. Quais são os principais sinais e sintomas de um paciente suspeito de febre maculosa?

Febre de início súbito, dor de cabeça (cefaleia), dores no corpo (mialgia e artralgia), manchas vermelhas no corpo (exantema) (começando nos pés e mãos), escara de inoculação (lesão no local onde o carrapato ficou aderido).

7. Como é realizado a investigação laboratorial de febre maculosa?

Através de:

- exames inespecíficos: Hemograma e análise bioquímica (dosagem sérica de transaminases, bilirrubinas, enzimas musculares, ureia, creatinina, eletrólitos)
- exames específicos: Métodos imunológicos (Reação de imunofluorescência indireta - RIFI) e pesquisa direta da riquetsia (Imunohistoquímica, técnicas de biologia molecular e isolamento)

8. Quais são as técnicas disponibilizadas pela rede nacional de laboratórios de saúde pública para o diagnóstico da febre maculosa? Qual é a padrão ouro?

A rede nacional disponibiliza para o diagnóstico da febre maculosa as técnicas:

- RIFI: Reação de Imunofluorescência Indireta - LRN, LRR, LACEN
- PCR: Reação em Cadeia de Polimerase (Biologia Molecular) - LRN, LRR
- Histopatologia: realizada a partir de amostras de tecido – LRR - IAL
- Cultura / Isolamento - LRR - IAL e FUNED

CASO 1

ABORDAGEM COM BASE NOS ASPECTOS EPIDEMIOLÓGICOS E NA SUSPEITA CLÍNICA

OBJETIVO: abordar os aspectos clínicos e epidemiológicos e aqueles referentes ao diagnóstico diferencial da doença.

Identificação do paciente: paciente masculino de 34 anos, branco, residente em município do Estado de São Paulo às margens do Rio Tietê, localizado a 120 Km de distância da capital do estado, tendo por atividade profissional a de motorista da prefeitura local. Atendido no Hospital Regional no dia 25 de outubro.

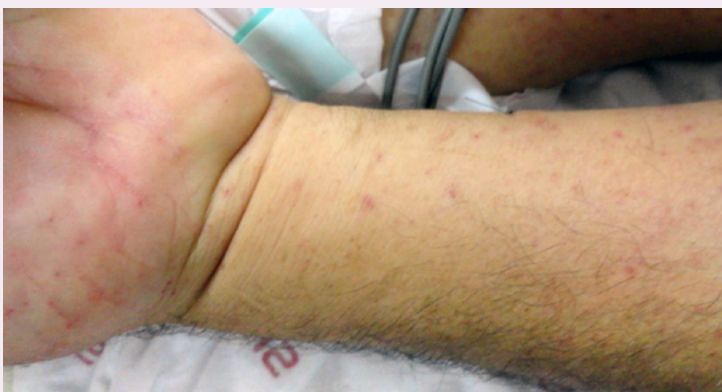História progressa da moléstia atual: o paciente relata que há 6 dias começou a apresentar febre alta, sem periodicidade, e dor na cabeça (cefaleia) com piora progressiva do estado geral, dor na garganta (odinofagia), nas articulações (artralgia) e músculos (mialgia). Procurou atendimento médico sendo medicado com sintomáticos sem melhora. Como houve piora progressiva do estado geral, mantendo febre, e demais sintomas no quarto dia de doença procurou novamente atendimento médico sendo medicado com azitromicina para tratamento da “dor de garganta”. Logo em seguida surgiram pontos avermelhados (exantema) nos braços, nas pernas e depois no corpo, sem coceira (prurido), com piora do estado geral, prostração, dificuldade para deambular por fraqueza nos membros inferiores, epistaxe discreta, visão turva, edema de mãos e pés membros superiores e sonolência, não atendendo ao chamado dos familiares, sendo levado ao pronto socorro. O paciente continuava febril, com piora clínica, pela gravidade do caso transferiu-o para o Hospital Regional de maior complexidade.

Antecedentes epidemiológicos: o paciente residia em zona urbana, em casa de alvenaria, com abastecimento de água tratada, rede de esgoto e coleta pública de lixo. Residia com a esposa e dois filhos, todos saudáveis, tinha um cachorro que ficava no quintal da residência, vacinado e saudável.

Antecedentes mórbitos pessoais: paciente previamente hígido, com boa saúde, sem antecedentes mórbitos pessoais.

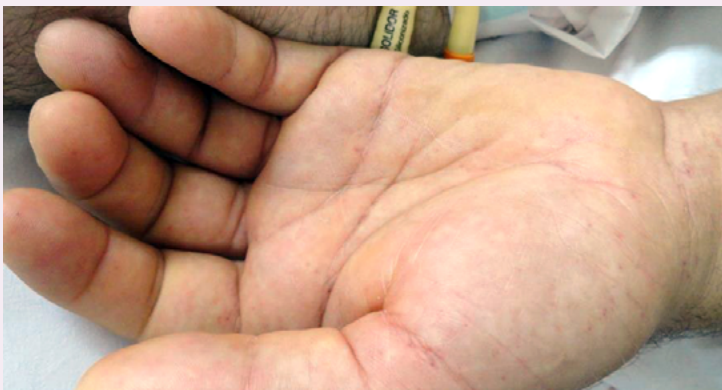Exame físico na admissão no Hospital Regional: paciente em mal estado geral, desidratado, descorado, icteríco, com perfusão periférica lentificada, acianótico, com rebaixamento do nível de consciência, não respondendo aos estímulos verbais, Glasgow 8 (3 a 15), temperatura axilar de 39,5°C, pressão arterial de 100x60 mmHg, frequência cardíaca de 100 batimentos por minuto, frequência respiratória de 20 incursões por minuto. Ausculta cardíaca e respiratória sem alterações, abdômen flácido, sem resistência à palpação, baço percutível e palpável no rebordo costal esquerdo, de consistência normal, fígado palpável no rebordo costal direito, de consistência normal, bordos rombos. Edema em braços e pernas. Exantema máculopapular purpúrico na pele, comprometendo todo o corpo e hiperemia conjuntival bilateralmente. Sem gânglios palpáveis nas cadeias periféricas.

FIGURA 1: Exantema petequial acometendo a região do punho e região hipotênar direitos



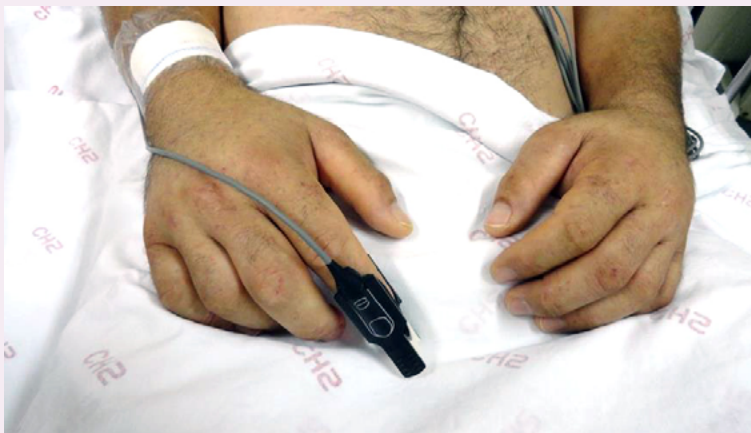ARQUIVO DR. MARCOS VINICIUS DA SILVA

FIGURA 2: Exantema petequial acometendo a região palmar



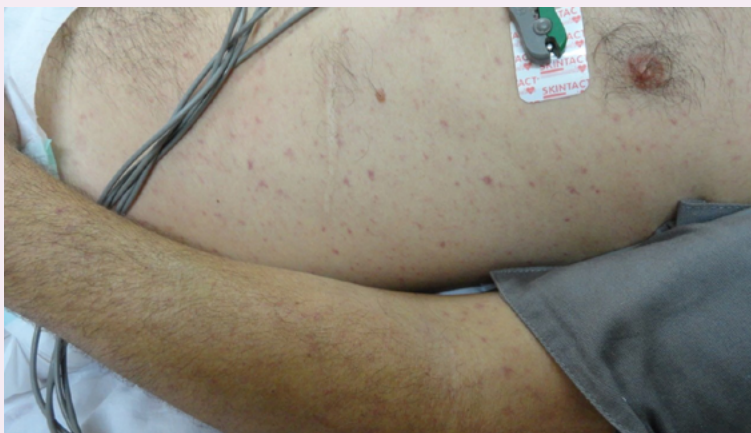ARQUIVO DR. MARCOS VINICIUS DA SILVA

FIGURA 3: Exantema petequeial purpúrico e edema das mãos



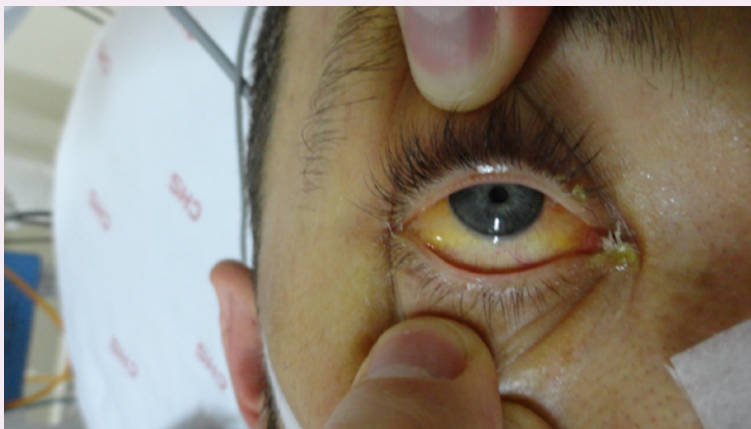ARQUIVO DR. MARCOS VINICIUS DA SILVA

FIGURA 4: Exantema petequeial purpúrico acometendo antebraço, braço, tórax e abdômen



ARQUIVO DO DR. MARCOS VINICIUS DA SILVA

FIGURA 5: Icterícia comprometendo a pele e da esclera, essa com hiperemia



ARQUIVO DO DR. MARCOS VINICIUS DA SILVA

1. Quais hipóteses diagnósticas poderiam ser pensadas e quais dados clínicos reforçam a hipótese?

OBSERVAÇÃO: Clinicamente a febre maculosa apresenta sinais e sintomas clínicos inespecíficos, sobretudo, nas fases iniciais da doença, comuns a inúmeras doenças de etiologia viral, bacteriana e parasitárias, tornando a suspeita muitas vezes prejudicada quando as manifestações clínicas são consideradas isoladamente. Por esse motivo, o instrutor deverá reforçar para a importância de análise conjunta do quadro clínico e antecedentes epidemiológicos pormenorizados.

OBSERVAÇÃO: No caso clínico em questão, baseando-se nas manifestações clínicas e perfil de gravidade, haverá de se apontar que a febre maculosa considerada seria aquela causada pela *Rickettsia rickettsii*.

Antecedentes clínicos	Suspeitas clínicas
Febre alta sem periodicidade, dor na cabeça (cefaleia), piora progressiva do estado geral, dor na garganta (odinofagia), dor muscular (mialgia) e nas articulações (atralgia).	Dengue, leptospirose, chikungunya, febre amarela, síndrome da mononucleose, febre tifoide, tifo murino, influenza, COVID-19
Dor na garganta à deglutição (odinofagia)	Infecções na garganta (amigdalites e faringites virais ou bacterianas).
Pontos avermelhados nos braços, pernas e corpo.....+, sangramento nasal (epistaxe)	Meningococemia, infecção por estafilococo e estreptococo (estafilococcia e estreptococcia) sepse por estafilococos, viroses exantemáticas, erlichioses, doenças reumatológica, dengue grave, hepatite viral, febre amarela e outras febres hemorrágicas virais e tifo murinho
Petéquias, equimoses, sufusão, sangramento muco-cutâneo	Febre maculosa, leptospirose, dengue grave, febre amarela e outras febres hemorrágicas virais, malária grave, doença meningocócica,
Icterícia	Febre maculosa, leptospirose, febre amarela, malária grave, hepatites virais, febre tifoide Manifestações neurológicas Febre maculosa, malária grave , meningites e meningoencefalites virais e bacterianas
Manifestações neurológicas	Febre maculosa, malária grave , meningites e meningoencefalites virais e bacterianas

Além dos dados epidemiológicos citados na descrição do caso, quais outros deveriam ser levantados durante a anamnese?

OBSERVAÇÃO: O instrutor deverá sempre nortear as discussões acerca dos diagnósticos diferenciais que as hipóteses a serem consideradas e investigadas deverão sempre estar consonantes com as especificidades do cenário epidemiológico atual e padrões de endemicidade regionais das diferentes doenças e agravos.

OBSERVAÇÃO: O instrutor deverá ressaltar que a ausência do relato de parasitismo não exclui a possibilidade de o paciente ter sido parasitado. Portanto, além de valorizar na investigação dos antecedentes epidemiológicos o parasitismo por carrapatos, há de se obter informações sobre ter frequentado localidades com características ecoepidemiológicas propícias a presença de carrapatos (p.ex., presença de hospedeiros vertebrados e/ou vegetação).

Outros antecedentes epidemiológicos de importância (descrevê-los)...	...auxiliam a hipótese diagnóstica de:
Casos prévios na cidade e/ou vizinhança onde o paciente mora ou trabalha nos últimos meses	Dengue, chikungunya, febre amarela, leptospirose, hepatite A, febre maculosa, malária, hantavirose
Existência de vetores específicos, nas localidades (mosquitos ou carrapatos).	Dengue, chikungunya, febre amarela, malária, febre maculosa erlichiose
Presença de “alagamentos” e corrégos, esgotos expostos ou acúmulo de lixo com roedores, nos últimos 30 dias, na residência ou trabalho.	Leptospirose, hepatite A, febre tifoide e outras salmoneloses ,
Vínculo epidemiológico com outros casos de leptospirose.	
Ingestão de água sem tratamento	Hepatite viral aguda, febre tifoide e outras salmoneloses
Visitação de áreas com presença de capivaras, cavalos	Febre maculosa
Visitação em áreas de mata, pastagens, proximidades de coleções hídricas (lagos, lagoas, pesqueiros, represas)	Febre maculosa, leptospirose, febre amarela, malária

Mais informações sobre o caso

Antecedentes epidemiológicos: Relato de casos recentes de dengue no bairro. O paciente negava contato com água de alagamento e esgoto. O paciente informou que 10 dias antes de adoecer esteve trabalhando na montagem de um palco para um show promovido pela prefeitura local, em área pública do Rio Tietê infestada por carrapatos, tendo sofrido várias picadas e removido vários carrapatos e “micuins” do seu corpo dias após ter trabalhado no local mencionado.

Considerando os dados epidemiológicos relevantes descritos neste caso, responda:

2. Quais seriam as principais hipóteses diagnósticas para o caso?

Febre Maculosa, dengue grave, leptospirose, febre hemorrágica viral

3. Quais dados seriam importantes relatar sobre a exposição a um ambiente de risco para febre maculosa?

Presença de vegetação (mato, grama alta, mata ciliar, pastagem); infestação ambiental e relatos de parasitismo humanos por carrapatos; presença ou evidência de presença de hospedeiros vertebrados de carrapatos potencialmente vetores (capivaras, cavalos, gambás, cães); áreas próximas a coleções hídricas (rios, lagos, lagoas) onde há/houve presença de capivaras. Em áreas com transmissão relacionada a *Amblyomma sculptum*, deve considerar o mês do ano no qual foi frequentado o ambiente tendo em vista períodos de maior incidência da febre maculosa.

4. Que outros achados no exame físico seriam importantes para auxiliar o raciocínio clínico epidemiológico e reforçar ou diferenciar as hipóteses diagnósticas entre as febres maculosas?

Em pacientes com sinais e sintomas inespecíficos e antecedente de parasitismo ou risco de exposição a carrapatos, a presença de escaras de inoculação (local onde houve picada do carrapato), acompanhadas ou não de linfadenopatia regional, poderiam colaborar com o diagnóstico diferencial entre ajudar na diferenciação entre a febre maculosa causada pela *Rickettsia rickettsii* e aquela causada pela *Rickettsia parkeri*.

5. Que exame laboratorial poderiam colaborar com a investigação especificamente de febre maculosa, leptospirose ou dengue como causas dessa doença febril aguda?

Hemograma e exames bioquímicos.

OBSERVAÇÃO: O instrutor deverá ressaltar que não existem alterações laboratoriais específicas capazes de confirmar ou descartar nenhuma das hipóteses acima. No caso da febre maculosa causada pela *Rickettsia rickettsii* são mais frequentemente encontrados número de leucócitos normais ou diminuídos (também observado na dengue), presença de bastonetes, plaquetopenia (também observado em casos de dengue e leptospirose), elevação dos níveis séricos de enzimas hepáticas (também observado em dengue e leptospirose), elevação de enzimas musculares (também observado em casos de dengue e, principalmente, leptospirose), elevação dos níveis séricos de bilirrubina (também observado nos casos graves de leptospirose) e de ureia e creatinina (também observado em casos graves de leptospirose).

6. Como o caso deveria ser conduzido sob o ponto de vista terapêutico se o médico tivesse a informação sobre a exposição de risco para febre maculosa?

A introdução imediata de doxiciclina é preconizada a partir da suspeita de febre maculosa. Em casos graves, em que se faça necessário o uso de tratamento antimicrobiano parenteral, o cloranfenicol deverá ser utilizado.

OBSERVAÇÃO: O instrutor deverá ressaltar enfaticamente que o tratamento específico nos casos de febre maculosa deve ser feito imediatamente, logo na suspeita não devendo, em hipótese alguma, ser protelado e seu início vinculado à confirmação laboratorial. Haverá a necessidade de ressaltar a principal estratégia para redução do potencial de morbi-letalidade associado à febre maculosa, além da suspeita precoce, é a introdução de tratamento antimicrobiano o mais precocemente possível.

OBSERVAÇÃO: O instrutor deverá ressaltar que o antimicrobiano de escolha é a doxiciclina, independentemente da faixa etária e/ou gravidade, sendo o cloranfenicol a droga a ser utilizada apenas quando o tratamento por via parenteral se fizer necessário.

OBSERVAÇÃO: O instrutor deverá ressaltar que a suspeita não pode ser excluída frente à ausência de relato de parasitismo por carrapatos nos últimos 15 dias, uma vez que o parasitismo pode ter ocorrido e, não raramente, não é percebido. O instrutor deverá apontar que para fins de suspeita, frente à presença de quadros febris agudos a identificação de antecedentes de frequência em ambientes e situações propícias à exposição e parasitismo deve ser considerada como elemento epidemiológico suficiente para amparar a suspeita e, portanto, o início imediato do tratamento específico.

OBSERVAÇÃO: O instrutor deverá ressaltar que no âmbito das manifestações clínicas, a suspeita deve ser feita mesmo na ausência de exantema, uma vez que essa manifestação clínica pode ocorrer mais tardiamente, em torno do quinto dia após o início dos sintomas.

CASO 1

ABORDAGEM DIAGNÓSTICO-LABORATORIAL

OBJETIVO: solicitar e interpretar os resultados de exames para o diagnóstico laboratorial da doença de modo oportuno.

Verifique a evolução do caso descrita a seguir:

Evolução clínica: o paciente foi submetido a tratamento em unidade de terapia intensiva, com intubação orotraqueal, ventilação mecânica assistida, fluidoterapia venosa, necessitando droga vasoativa, antibioticoterapia inicialmente com ceftriaxona e com cloranfenicol por via venosa e após confirmação diagnóstica laboratorial foi mantido apenas o cloranfenicol por 14 dias. O paciente apresentou melhora clínica, sendo extubado no quarto dia e transferido para enfermaria no oitavo dia da admissão. Permaneceu internado na enfermaria por 18 dias, com fraqueza muscular generalizada, dificuldade para deambular, necessitando de auxílio e tratamento fisioterápico. Após a alta hospitalar foi acompanhado em regime ambulatorial com recuperação da força muscular e da marcha.

OBSERVAÇÕES: O instrutor deverá ressaltar que, como não raramente, mais de uma hipótese diagnóstica poder vir a ser considerada, a exemplo do caso em discussão, esquemas antimicrobianos contendo outra que droga além da doxiciclina (ou eventualmente cloranfenicol) pode vir a ser empregado.

Para o esquema terapêutico consultar Guia de Vigilância Epidemiológica

7. **Quais exames você indicaria e o que esperaria dos resultados se a doença da paciente fosse realmente febre maculosa?**

Hemograma – demonstrando plaquetopenia, contagem de leucócitos diminuída ou dentro da normalidade, podendo apresentar desvio à esquerda.

Exames bioquímicos – demonstrando aumento de enzimas: CK, LDH, ALT/AST e BT; hiponatremia

RESULTADOS DOS EXAMES LABORATORIAIS NA ADMISSÃO HOSPITALAR:

Hemograma: hemoglobina 10,7 (12,0-15,0 g/dL), hematócrito 33,5 (37-47%). Leucócitos 8.500 (5,0-10,0 mil/mm³), bastonetes 7% (2-4%) , segmentados 72% (52-72%) , eosinófilos 1% (2-4%) , basófilo 0 (0-1%), linfócitos 16% (20-30%), monócitos 4% (4-8%) , plaquetas 61.000 (130-450mil/mm³); tempo de protrombina 13,4 segundos, atividade 71% (70-120%), INR 1,26 (0,80-1,20), tempo de tromboplastina parcial ativada 31,3 (28,0 a 42,0); ácido láctico plasma venoso 7,0 (4,5-19,8); gasometria arterial pH 7,32 (7,33-7,43), pCO₂ 40,4 (35,0 a 45,0), pO₂ 215,5 (80,0-95,0), HCO₃ 22,2 (21,1 a 30,0), CO₂ total 23,4 (21,1 a 31,4), base excess -3,0 (-2 a +2), saturação O₂ 99,2 (92% a 98%), glicemia 77 (<100 mg/dL); Proteína C reativa sanguínea 76,6 (até 6 mg/L); creatinina sérica 1,8 (0,7-1,3 mg/dL); sódio 135 (136 a 146 mEq/L); potássio 4,2 (3,5 a 5,3 mEq/L); cálcio iônico 1,160 (1,12 a 1,32 mEq/L); magnésio 2,9 (1,6 a 2,6 mg/dL); bilirrubinas totais 6,91 (até 1,20); gama glutamil transferase 200 (12 a 54 U/L); aspartato amino transferase (TGO) 121 (5 a 34U/L); alanina amino transferase 121 (até 55U/L); creatinofosfoquinase 500 (22 a 334 U/L).

Bioquímica sanguínea: Quimiocitológico do líquido: Volume 6 mL, cor: xantocrômico, aspecto: ligeiramente turvo, leucócitos 100 (0 a 4/mm³), hemácias 10/mm³ (ausentes) neutrófilos 20%, linfócitos 80%, cloro 131 (120 a 130 mEq/L), proteínas 233,7 (lombar até 40,0 mg/dL, glicose 70 (50 a 80 mg/dL), VDRL não reagente. Sem crescimento bacteriano na cultura do LCR, após três dias de incubação.

Três hemoculturas sem crescimento bacteriano após 5 dias de incubação.

Urina tipo 1 Volume 15 mL

Exame físico: cor amarelo ouro (amarelo citrino), aspecto turvo (límpido), densidade 1030 (1015-1030) e pH 5,0 (5,5-6,5).

Exame químico: proteínas positivas (+++) (ausente), corpos cetônicos ausente (ausente), substância redutoras ausentes (ausentes), pigmentos biliares presentes (+++) (ausentes), urobilinogênio normal (normal), nitrito ausente (ausente).

Microscopia do sedimento: leucócitos 25.00 (até 10.000/mm³), hemácias 650.000 (até 10.000/mm³), bactérias freqüentes (ausentes), células epiteliais raras (raras por campo), filamento de muco raros (ausente), cristais 1 ausentes e cristais 2 ausentes

Cultura de urina para bactérias e para fungos sem crescimento.

8. A partir dos resultados de exames, quais parâmetros reforçam a suspeita clínica epidemiológica para febre maculosa?

Plaquetopenia, hiponatremia, aumento da Proteína reativa C, aumento de bilirrubina total, aumento das enzimas hepáticas, elevação de enzimas musculares. Acidose metabólica, elevação de creatinina sérica, aumento de lactato sérico são algumas das alterações encontradas importantes como marcadores de gravidade. Uma vez que as riquetsias são cultivadas apenas em culturas de células, a presença de hemoculturas negativas em casos de febre maculosa é o esperado.

OBSERVAÇÃO: O instrutor deve ressaltar que a punção liquórica muito embora não seja necessariamente recomendada para investigação de febre maculosa, pode vir a ser necessária para investigação de seus diagnósticos diferenciais, sobretudo doença meningocócica. Quando realizada análise liquórica, casos de febre maculosa geralmente apresentam pleocitose moderada, com predomínio de linfócitos e elevação moderada de proteínas. Assim como as hemoculturas, a cultura de líquor se mantém negativa.

9. Que exames para confirmar o diagnóstico deveriam ser solicitados para o referido paciente?

Sorologia pela técnica de RIFI, com coleta de primeira amostra no dia da suspeita e segunda amostra pelo menos 15 dias após a primeira coleta ou PCR a partir de soro, coágulo e/ou fragmento (conforme padronizado em cada laboratório de referência).

MAIS INFORMAÇÕES SOBRE O CASO:

Exames confirmatórios realizados no Instituto Adolfo Lutz:

PCR para riquetsia do grupo febre maculosa: detectável na biópsia de pele e no coágulo sanguíneo por técnica de PCR.

Sorologia para riquetsia (imunofluorescência indireta) em 26/10: IgG < 1:64 (primeira amostra) e em 18/11 IgG > 1:256 (segunda amostra).

10. Pelos resultados observados nos exames, houve a confirmação ou o descarte da suspeita do caso? Quais foram eles?

Confirmação por método laboratorial: PCR detectável e soroconversão (aumento de 4x) na sorologia pareada (RIFI).

OBSERVAÇÃO: O instrutor deverá ressaltar para a importância de coletas de amostras apropriadas para cada uma das técnicas. No caso da sorologia especial atenção deverá ser dada para a necessidade de coleta de segunda amostra de soro (fase de convalescença) para a realização e interpretação adequada da RIFI.

OBSERVAÇÃO: O instrutor deverá mencionar que existe o critério de confirmação pelo critério clínico-epidemiológico e que o mesmo só deverá ser empregado quando na impossibilidade de investigação laboratorial adequada e segundo avaliação da vigilância epidemiológica local.

CASOS 2, 3 E 4

SURTO FAMILIAR

ABORDAGEM COM BASE NOS ASPECTOS CLÍNICOS E LABORATORIAIS

OBJETIVO: abordar os aspectos clínicos e laboratoriais da doença.

Caso clínico 2

Identificação do paciente: feminino, 37 anos, natural e procedente de município do Estado de São Paulo às margens do Rio Tietê, localizado a 120 Km de distância da capital do Estado, tendo por atividade do lar. A paciente foi atendida no Hospital Municipal com queixa de febre, mialgia intensa e cefaleia há quatro dias.

Antecedentes mórbidos pessoais: paciente previamente hígida, com boa saúde, sem antecedentes mórbidos pessoais.

Exame físico na admissão no Hospital Municipal: apresentava, hipotensão arterial (100x50 mmHg) responsiva a volume e com edema discreto nos membros inferiores, discreto exantema maculopapular em tornozelos e punhos, sem sinais meníngeos

Evolução clínica: foi administrada ceftriaxona, hidratação e sintomáticos. No dia seguinte à internação (quinto dia de início de sintomas), evoluiu com exantema generalizado, petéquias, confusão, icterícia e hipotensão arterial não responsiva ao volume, sendo necessária administração de drogas vasoativas, não atendendo ao chamado dos familiares, sendo levado ao pronto socorro. Apresentou crise convulsiva, rebaixamento do nível de consciência e evoluiu para o óbito no dia seguinte com diagnóstico clínico de meningococemia.

Caso clínico 3

Identificação do paciente: masculino, 5 anos, filho da paciente do caso 2, deu entrada no Pronto Socorro do Hospital Regional, serviço de referência, 1 dia após o falecimento de sua mãe, apresentando febre, vômitos, diarreia, prostração, mialgia intensa e dor abdominal há 3 dias.

Antecedentes mórbidos pessoais: paciente previamente hígido, com boa saúde, sem antecedentes mórbidos pessoal.

Exame físico na admissão no Hospital Regional: estava consciente, em regular estado geral, febril, com exantema e petéquias nos punhos e tornozelos, com edema nas mãos, punhos, pés e tornozelos.

Evolução clínica do caso 3: foi administrada ceftriaxona, hidratação parenteral e sintomáticos. No segundo dia de internação houve piora clínica, com instabilidade hemodinâmica, aumento das petéquias, sufusões hemorrágicas, desconforto respiratório, sendo internado em unidade de terapia intensiva e medicado com cloranfenicol. Apesar dos cuidados intensivos e tratamento adequado o paciente evoluiu para o óbito no sétimo dia de internação, com plaquetopenia importante, sangramento generalizado e choque refratário.

Resultados dos exames laboratoriais na admissão hospitalar:

Hemograma: hemoglobina 10,5 (12,0-15,0 g/dL), hematócrito 30,3 (37-47%). Leucócitos 4.900 (5,0-10,0 mil/mm³), bastonetes 3% (2-4%), segmentados 78% (52-72%), eosinófilos 1% (2-4%), basófilos 0 (0-1%), linfócitos 16% (20-30%), monócitos 2% (4-8%), plaquetas 41.000 (130-450 mil/mm³).

Bioquímica sanguínea: tempo de protrombina 14,0 segundos, atividade 57% (70-120%), INR 1,44 (0,80-1,20), tempo de tromboplastina parcial ativada 39,6 (0,80-1,25); gasometria venosa pH 7,348 (7,33-7,43), pCO₂ 38,2 (41,0 a 60,0), pO₂ 46,5 (25,0-40,0), HCO₃ 20,5 (21,1 a 38,9), CO₂ total 21,7 (22,4 a 40,7), base excess -4,7 (-2 a +2), saturação O₂ 72,7 (41,1% a 74,6%), glicemia 90 (<100 mg/dL); proteína C reativa 110,5 (até 6 mg/L); creatinina 0,4 (0,7-1,2 mg/dL); uréia 19 (11 a 39 mg/dL); sódio 131 (136 a 146 mEq/L); potássio 3,3 (3,5 a 5,3 mEq/L); cálcio 7,9 (8,8 a 10,8 mEq/L); magnésio 1,8 (1,6 a 2,6 mg/dL); gama glutamil transferase 43 (até 60 U/L); fosfatase alcalina 111 (<269 U/L); aspartato amino transferase (TGO) 203 (até 40 U/L); alanina amino transferase (TGP) 69 (até 41 U/L); creatino fosfoquinase 485 (39 a 308 U/L); creatinofosfoquinase fração MB 46 (até 25,0 U/L); dehidrogenase láctica 849 (200 a 480 U/L).

Quimiocitológico do líquor: Volume 2 mL, cor: incolor, aspecto: límpido, leucócitos 2 (0 a 4/mm³), hemácias 17/mm³ (ausente), proteínas 29,0 (lombor até 40 mg/dL) glicose 67 (50 a 80

mg/dL), cloro 120 (120 a 130 mEq/L), VDRL não reagente. Sem crescimento bacteriano na cultura do LCR após três dias de incubação.

Três hemoculturas sem crescimento bacteriano após 5 dias de incubação.

Urina tipo 1: Volume 50 mL

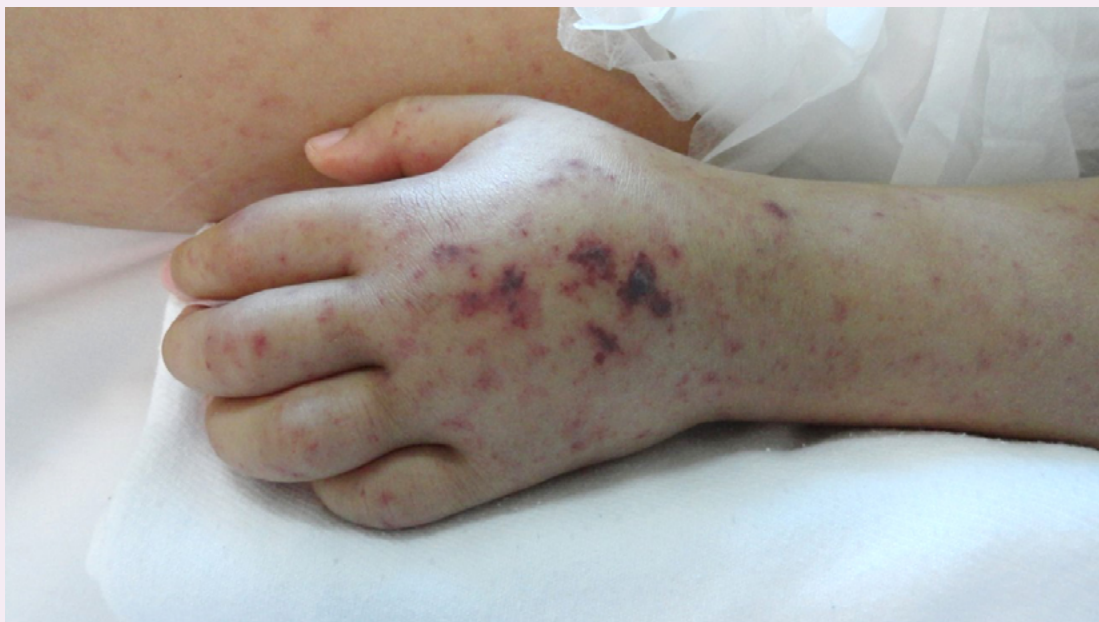Exame físico: cor amarelo citrino (amarelo citrino), aspecto límpido (límpido), densidade 1020 (1015-1030) e pH 5,0 (5,5-6,5)

Exame químico: proteínas ausente (ausente), corpos cetônicos ausentes (ausentes), glicose ausente (ausente), hemoglobina ausente (ausente), pigmentos biliares ausentes (ausentes), urobilinogênio normal (normal), nitrito negativo (negativo)

Microscopia do sedimento: leucócitos 4.000/mm³ (até 10.000/mm³), hemácias 1.000, (até 10.000/mm³), células epiteliais raras (raras por campo), filamento de muco raros (ausente), cilindros ausentes (ausentes) e cristais.

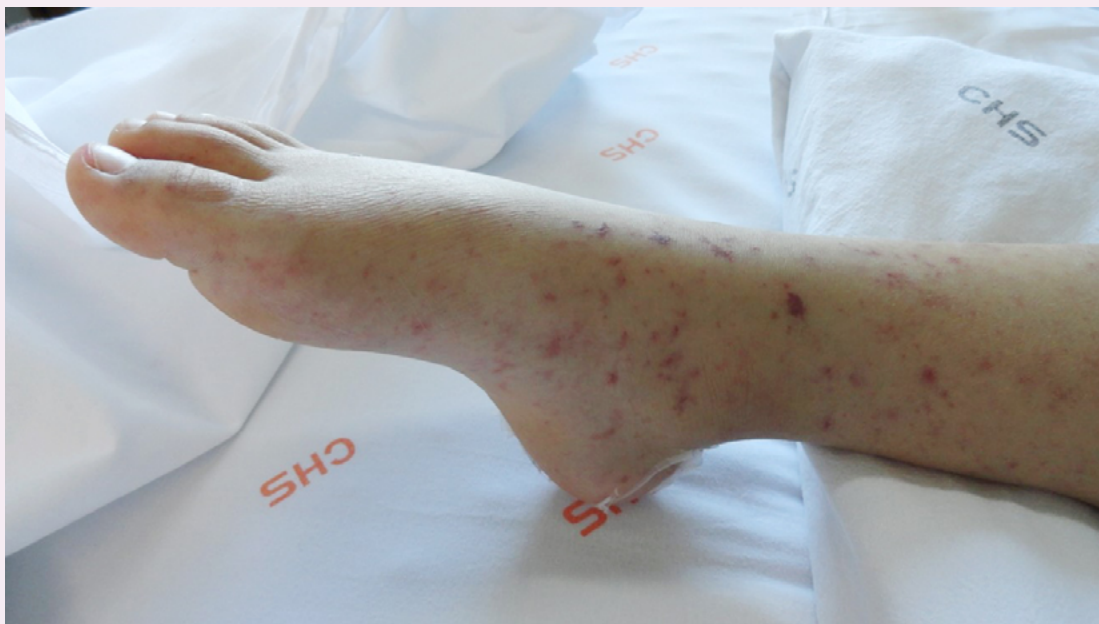Cultura de urina para bactérias e para fungos sem crescimento

FIGURA 6: Exantema purpúrico com áreas equimóticas, edema nas mãos e nos punhos (Caso 3)



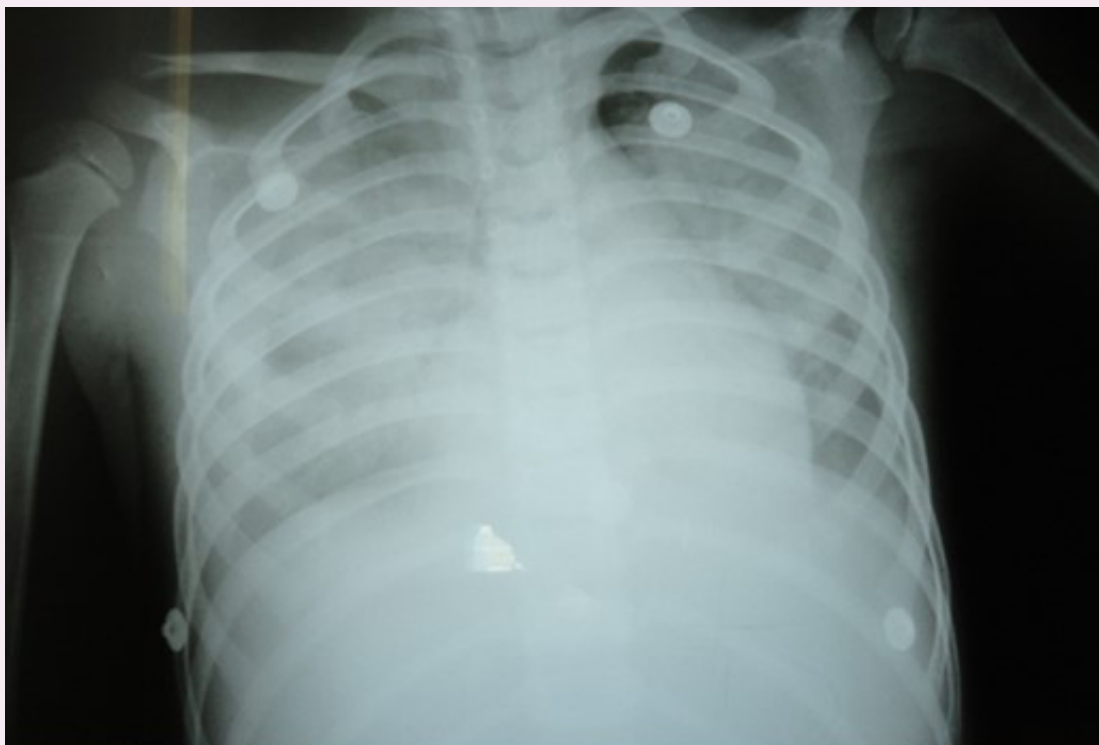
ARQUIVO DO DR. MARCOS VINICIUS DA SILVA

FIGURA 7: Exantema purpúrico com áreas equimóticas, edema nos pés e nos tornozelos (Caso 3)



ARQUIVO DO DR. MARCOS VINICIUS DA SILVA

FIGURA 8: Radiografia de tórax com infiltrado interstício alveolar bilateral, intenso, com quadro clínico de insuficiência respiratória aguda



ARQUIVO DO DR. MARCOS VINICIUS DA SILVA

1. **Considerando-se o caso descrito, quais seriam as hipóteses para o diagnóstico?**

Dengue, doença meningocócica, febre maculosa, hepatite viral, pneumonia atípicas (p.ex., *Mycoplasma pneumoniae*, COVID-19, sepse por estafilococos, sepse por estreptococos, febre amarela e outras febres hemorrágicas virais, doenças do grupo tifo erlichiose, doenças reumatológicas.

2. **Existem informações clínicas, epidemiológicas ou referentes ao modo de transmissão não relatadas no caso descrito e que seriam importantes para o seu raciocínio clínico epidemiológico voltado à suspeição da doença? Qual(is)?**

Em relação à febre maculosa, a informação sobre local de moradia nas proximidades ao rio Tietê já figuraria como antecedente epidemiológico relevante. Questionamentos sobre picada de carrapatos, presença de hospedeiros vertebrados potenciais reservatórios do carrapato vetor são importantes. O vínculo epidemiológico com a mãe, poderia ser considerado evidência de exposição a uma mesmo patógeno e/ou vetor.

Caso clínico 4

Identificação do paciente: Paciente masculino de 34 anos, branco, esposo do caso 2 e pai do caso 3, residente em município do estado de São Paulo, às margens do Rio Tietê, localizado a 120 Km de distância da capital do estado, tendo por atividade profissional tratorista em fazenda de cana-de-açúcar localizada em município vizinho a 26 Km de onde residia e a 102 Km de distância da Capital. Este paciente foi internado no Hospital Regional um dia após a internação do filho, com queixa de febre alta, vômitos, dores musculares generalizadas há 4 dias e manchas avermelhadas nos membros e no tronco há dois dias.

Antecedentes mórbidos pessoal: paciente previamente hígido, com boa saúde, sem antecedentes mórbidos pessoal.

Exame físico na admissão no Hospital Regional: consciente, em regular estado geral, corado, hidratado, ictérico, Glasgow 15, temperatura axilar de 38,7°C, pressão arterial 110x80 mmHg, pulso e frequência cardíaca de 120 batimentos por minuto e exantema maculopapular disseminado.

CASO 4

ABORDAGEM DIAGNÓSTICO-LABORATORIAL

OBJETIVO: solicitar e interpretar os resultados de exames para o diagnóstico laboratorial da doença de modo oportuno.

3. **Descreva quais exames laboratoriais iniciais rotineiros você solicitaria para a suspeição de casos de febre maculosa (exames específicos e inespecíficos para diagnosticar a doença). Justifique sua resposta.**

Exames inespecíficos:

Hemograma - buscando identificar plaquetopenia e contagem de leucócitos dentro da normalidade ou diminuída desvio à esquerda. Exames bioquímicos – buscando identificar aumento dos níveis séricos das enzimas hepáticas (AST/ALT), enzimas musculares (CPK), LDH, bilirrubina total e hiponatremia

Exames específicos:

Primeira amostra de soro para realização de sorologia (RIFI), sangue para realização de isolamento e PCR de riquetsias a partir da análise de coágulo sanguíneo, fragmento de pele para isolamento e PCR para riquetsias.

OBSERVAÇÃO: O instrutor deverá ressaltar que o hemograma e exames bioquímicos em casos de febre maculosa muito embora possam apresentar alguns resultados que são mais comumente encontrados, não apresentam alterações consideradas típicas a ponto de permitir a confirmação da hipótese.

OBSERVAÇÃO: O instrutor deverá ressaltar que além dos exames supracitados, outros exames adicionais, incluindo-se RX tórax, coagulograma, dosagem de ureia e creatinina séricas, dosa-

gem de albumina sérica, gasometria arterial poderão ser solicitados a critério médico para definição de critérios de gravidade e avaliação de possíveis disfunções orgânicas.

EXAMES SOLICITADOS DESCRITOS NO CASO:

Resultados dos exames laboratoriais na admissão hospitalar do caso 4:

Hemograma: hemoglobina 12,9 (12,0-15,0 g/dL), hematócrito 37,7 (37-47%). Leucócitos 6.700 (5,0-10,0 mil/mm³), segmentados 62% (52-72%), eosinófilos 2% (2-4%) , basófilo 0 (0-1%) , linfócitos 30% (20-30%) , monócitos 6% (4-8%) , plaquetas 218.000 (130-450mil/mm³).

Bioquímica sanguínea: tempo de protrombina 13,6 segundos, atividade 64% (70-120%), INR 1,31 (0,80-1,20; glicemia 93 (<100 mg/dL); creatinina 0,8 (0,7-1,2 mg/dL), uréia 18 (11 a 39 mg/dL); sódio 140 (136 a 146 mEq/L); potássio 4,0 (3,5 a 5,3 mEq/L); aspartato amino transferase (TGO) 20 (até 40U/L); alanina amino transferase (TGP) 17 (até 41 U/L).

Três hemoculturas sem crescimento bacteriano após 5 dias de incubação.

4. Quais os diagnósticos diferenciais neste caso?

Dengue, leptospirose, febre maculosa, meningococemia, sepse por estafilococos e por Gram positivos, doenças do grupo tifo, erlichiose, doenças reumatológicas, febre amarela e febres hemorrágicas virais

5. Quais os exames laboratoriais diagnósticos a serem solicitados?

Sorologias e/ou PCR e/ou culturas para os microrganismos previamente indicados. Esfregaço de sangue periférica (Borrelia grupo febre recorrente, Ehrlichia e, em áreas endêmicas, Plasmodium).

Dengue: soro para sorologia, detecção de antígeno NS1 e PCR

Febre amarela e outras febres hemorrágicas virais: soro para sorologia e PCR

Leptospirose: soro para sorologia

Doença meningocócica: sangue para hemocultura, contraímunoeletroforese, PCR.

Liquor para cultura, contraímunoeletroforese e PCR.

OBSERVAÇÃO: O instrutor deverá ressaltar que outros exames deverão ser solicitados para investigação de outros possíveis diagnósticos diferenciais. Como exemplo: Sepse por estafilococo, estreptococo: sangue para hemocultura.

Em continuação ao caso 4, leia com atenção:

O paciente (caso 4) trabalhava como tratorista de máquina agrícola e tinha entrado em área infestada por carrapatos às **margens do Rio Tietê em Itu-SP**.

Após o falecimento da paciente (caso 2) e adoecimento do paciente – filho (caso 3), o paciente (pai) caso 4 relatou que havia encontrado grande quantidade de carrapato em seu corpo e que tinha sido auxiliado pela esposa na remoção dos mesmos, mas mesmo após a remoção ele ainda persistiu com alguns em seu **corpo, encontrados no dia seguinte**.

O paciente, a esposa (caso 2) e o filho (caso 3) dormiam na mesma cama e foram infestados com os carrapatos que estavam no corpo do **pai (caso 4)**.

6. A partir dessa informação qual seria a conduta clínica?

Incluir no esquema antimicrobiano doxíciclina e no caso da necessidade de uso parenteral pela gravidade e/ou deterioração clínica cloranfenicol.

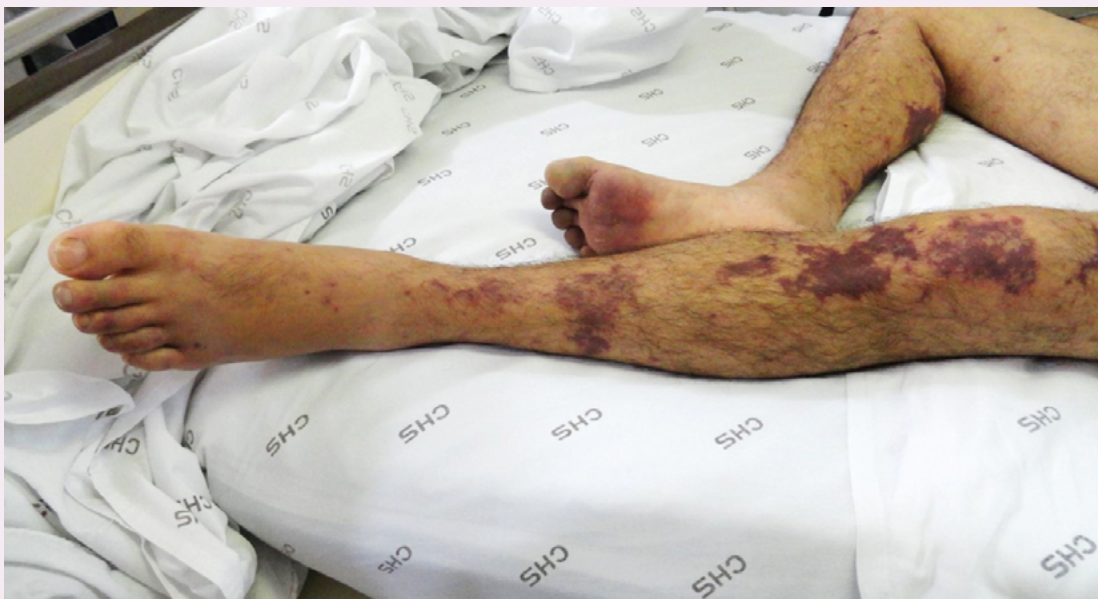Evolução clínica do caso 4: após a informação epidemiológica foi iniciado tratamento com cloranfenicol por via venosa. No segundo dia de internação foi transferido para a UTI, devido à instabilidade hemodinâmica e plaquetopenia importante. Recebeu várias transfusões de hemoderivados, mantendo-se febril por 4 dias, mialgia intensa, dor abdominal, icterícia, infiltrado pulmonar interstício alveolar bilateral e vasculite obliterante na região distal dos pés.

Evolui com insuficiência respiratória aguda necessitando de ventilação mecânica. Na fase de convalescença necessitou de amputação devido à necrose de **extremidade nos pés**.

Mais informações sobre o caso:

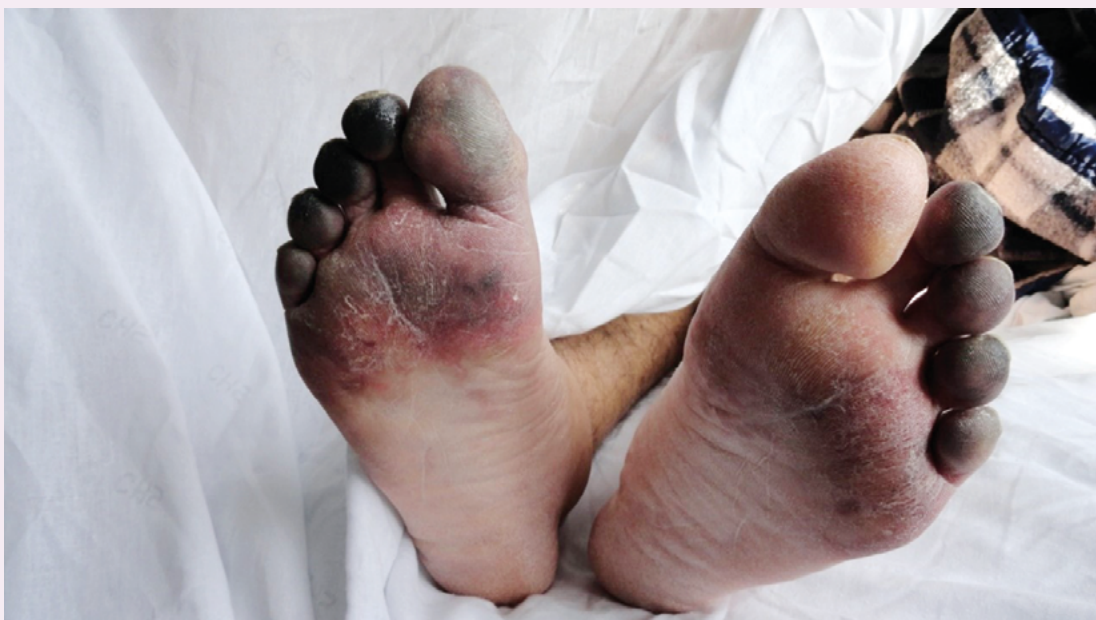Exames post mortem do caso 3 e do caso 4 (ainda em vida), PCR para riquetsia do grupo Febre Maculosa POSITIVO na biópsia de pele e no coágulo sanguíneo por método de biologia molecular pela PCR. Sorologia para riquetsia (imunofluorescência **indireta**) **IgG 1:512** em amostra única.

FIGURA 9: Exantema purpúrico com sufusões hemorrágicas nos membros inferiores e isquemia no terço distal do pé direito e na ponta dos dedos do pé esquerdo



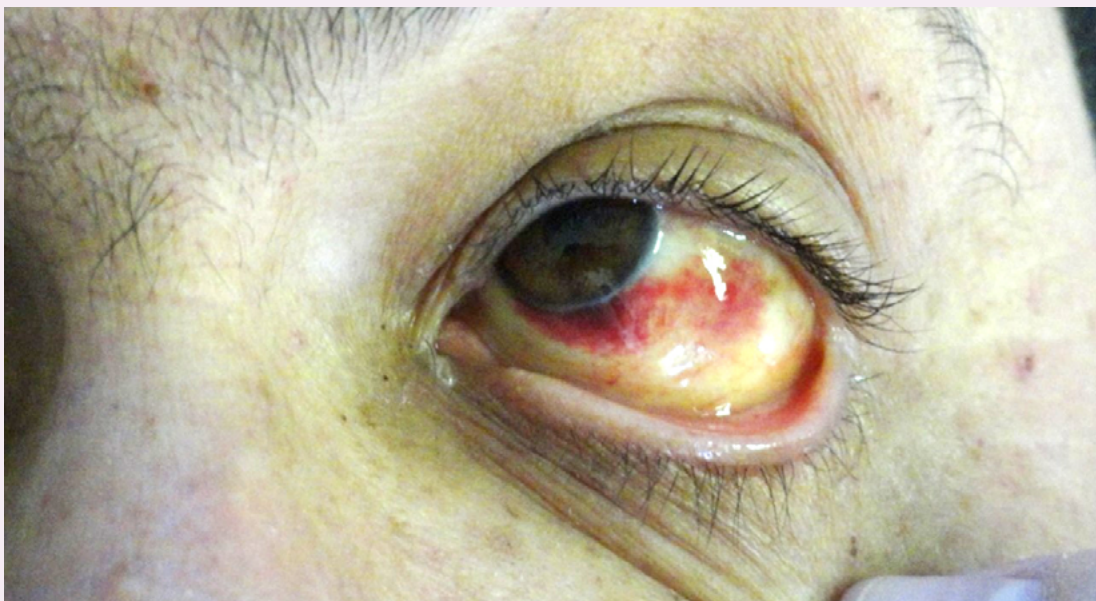ARQUIVO DO DR. MARCOS VINICIUS DA SILVA

FIGURA 10: Áreas necróticas por isquemia, por vasculite obliterante no terço distal do pé direito e na ponta dos dedos do pé esquerdo



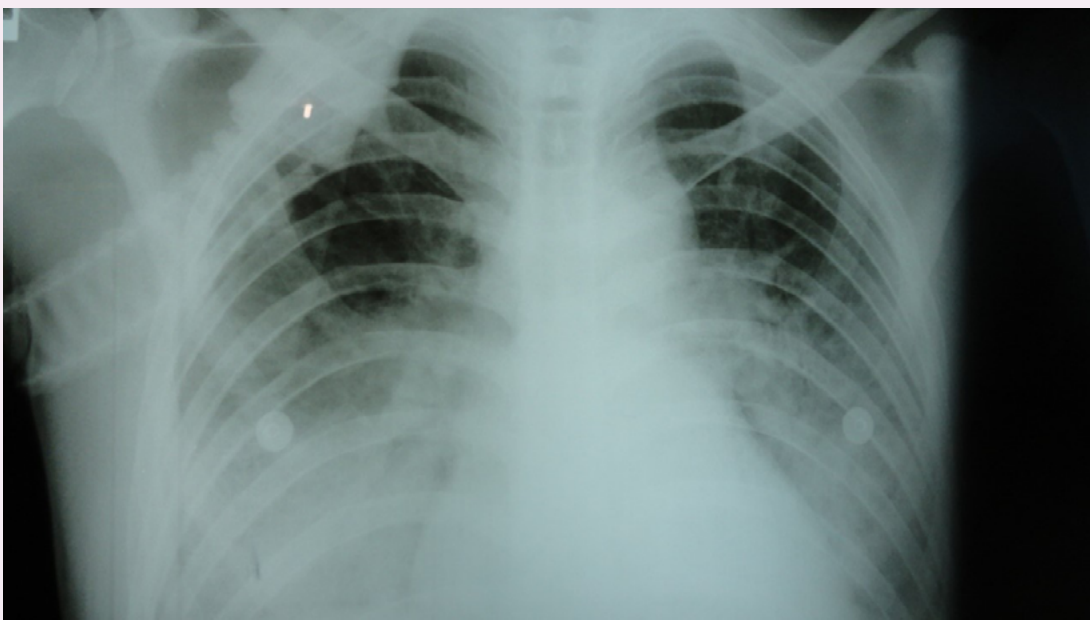
ARQUIVO DO DR. MARCOS VINICIUS DA SILVA

FIGURA 11: Icterícia e hemorragia de esclera



ARQUIVO DO DR. MARCOS VINICIUS DA SILVA

FIGURA 12: Radiografia de tórax com infiltrado interstício alveolar bilateral, intenso, com quadro clínico de insuficiência respiratória aguda



ARQUIVO DO DR. MARCOS VINICIUS DA SILVA.

7. Pelos resultados observados nos exames, houve a confirmação ou o descarte da suspeita do caso? Quais foram eles?

Confirmação laboratorial para febre maculosa PCR detectável nos casos 3 e 4.

Confirmação para febre maculosa por critério clínico epidemiológico do caso 2.

8. A partir desses resultados, você considera que a conduta diagnóstica e de manejo terapêutico específico foram adequados? Se não, por quê?

Para o caso 4 ainda que a antibioticoterapia tenha sido iniciada tardiamente, o esquema adotado foi apropriado. Para os casos 2 e 3 não houve tratamento específico para febre maculosa. A investigação laboratorial do caso 2 não ocorreu adequadamente, não tendo sido colhidos materiais biológicos para realização de exames laboratoriais específico e necropsia post mortem (com coleta de fragmentos de vísceras para possível realização de imunohistoquímica para febre maculosa e diagnósticos diferenciais)

OBSERVAÇÃO: O instrutor deverá ressaltar que em áreas endêmicas para febre maculosa, mesmo na ausência de informações acerca de antecedentes epidemiológicos compatíveis com risco de parasitismo por carrapatos, o tratamento antimicrobiano empírico para febre maculosa frente a casos de síndromes febris hemorrágicas e icterohemorrágicas (como os casos 2 e 3) estaria justificada.

OBSERVAÇÃO: O instrutor deve ressaltar que frente a casos suspeitos de febre maculosa, independentemente da faixa etária, mesmo em pacientes com idade inferior a 9 anos (caso 3), a doxiciclina é a droga de primeira escolha.

OBSERVAÇÃO: O instrutor deverá ressaltar para importância do contato do hospital (equipe médica, CCIH, Núcleo de Epidemiologia Hospitalar) com a vigilância do município tanto para informar sobre os casos de síndrome febril hemorrágica, sobretudo, isolados ou, sobretudo quando apresentam vínculo epidemiológico, quanto para obterem informações epidemiológicas potencialmente úteis para definição de hipóteses diagnósticas, adoção de tratamentos específicos e obtenção de orientações e apoio para investigação laboratorial apropriada.

OBSERVAÇÃO: O instrutor deverá ressaltar que a notificação de febre maculosa e seus principais diagnósticos diferenciais e/ou síndromes (ictero)hemorrágicas devem ser imediatas (em até 24 horas).

9. Você adotaria conduta diferente da que foi adotada?

Sim.

- A) Utilização de cloranfenicol associado ao esquema antimicrobiano inicial nos casos 2 e 3. Utilização de doxiciclina para o caso 4 enquanto encontrava-se estável, com a posterior adição do cloranfenicol a partir do momento da deterioração clínica.
- B) Contato com vigilância epidemiológica municipal para informar sobre os casos/ surto, obter possíveis informações epidemiológicas relevantes e orientações sobre procedimentos para investigação laboratorial apropriada.
- C) Coleta de material biológico (sangue, líquido, fragmento de pele) para realização de exames laboratoriais específicos para febre maculosa e seus diagnósticos diferenciais.
Utilizar as recomendações do Guia de Vigilância em Saúde
- D) Encaminhamento dos cadáveres dos casos 2 e 3 para necropsia e/ou viscerotomia.

10. Em que momento, a seu ver, o caso deveria ser notificado? Existe uma norma para casos assim?

O caso deve ser notificado no momento da suspeita. Febre Maculosa é de notificação compulsória de acordo com a Portaria de consolidação n.º 4 de 28 de setembro de 2017.

OBSERVAÇÃO: O instrutor deverá ressaltar que a notificação de casos suspeitos de febre maculosa e seus principais diagnósticos diferenciais e/ou síndromes (ictero)hemorrágicas devem ser imediatas (em até 24 horas).

CASO 5

ABORDAGEM CLÍNICA EPIDEMIOLÓGICA EM FEBRE MACULOSA PRODUZIDA POR *RICKETTSIA PARKERI*

OBJETIVO: Apresentar casos clínicos de febre maculosa produzida por *Rickettsia parker*

I

Identificação do paciente: paciente masculino de 45 anos, branco, residente na cidade de São Paulo, tendo por atividade profissional a de professor de biologia em uma universidade local. Atendido no Hospital Regional no dia 12 de abril.

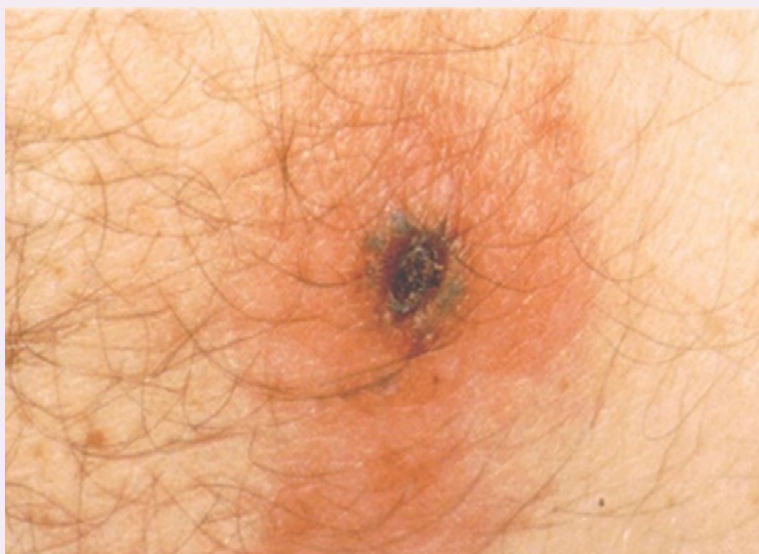História progressa da moléstia atual: o paciente relata que há 6 dias começou a apresentar febre baixa, sem periodicidade, dor na cabeça, dor muscular generalizado e nas articulações. No primeiro dia de doença percebeu uma crosta preta, avermelhada ao redor, na perna esquerda, sem coceira. Procurou atendimento médico sendo medicado com cefalexina sem melhora. No quinto dia de doença procurou novamente atendimento médico no Hospital Regional.

Antecedentes epidemiológicos: o paciente residia em zona urbana, em casa de alvenaria, com abastecimento de água tratada, rede de esgoto e coleta pública de lixo. Residia com a esposa e um filho, todos saudáveis. O paciente informou que 9 dias antes de adoecer esteve trabalhando, de manhã, na coleta de plantas silvestres em área de mata atlântica, em zona rural do município de Caraguatatuba (litoral norte do Estado de São Paulo). Além disso, informou que no dia seguinte à coleta em campo, removeu um carrapato da sua perna esquerda na mesma região onde apareceu a crosta preta.

Antecedentes mórbidos pessoais: paciente previamente hígido, com boa saúde, sem antecedentes mórbidos pessoais, vacinado contra febre amarela.

Exame físico na admissão no Hospital Regional: paciente em bom estado geral, hidratado, anictérico, com perfusão periférica regular, acianótico, Glasgow 15 (3 a 15), temperatura axilar de 38,5°C, pressão arterial de 130x80 mmHg, frequência cardíaca de 90 batimentos por minuto, frequência respiratória de 15 incursões por minuto. Ausculta cardíaca e respiratória sem alterações, abdômen flácido, sem resistência à palpação, baço e fígado não aumentados de volume. Ausência de edema em braços e pernas. Pele sem exantema. Lesão tipo úlcera com centro crostoso-necrótico com halo eritematoso circundante, de 1 cm de diâmetro na parte interna da coxa esquerda (Figura 13). Gânglio palpável na região inguinal esquerda.

FIGURA 13: Escara de inoculação na parte interna da coxa esquerda



ARQUIVO DO DR. ÁLVARO A. FACCINI-MARTÍNEZ.

1. Que dados clínicos do caso ajudam a fortalecer a suspeita dessas doenças?

Antecedentes clínicos	Suspeitas clínicas
Escara	Ectima, antraz cutâneo, loxoscelismo, picada de artrópodes em geral
Escara de inoculação, febre e gânglio palpável ipsilateral	Febre maculosa por <i>Rickettsia parkeri</i> , tularemia ulceroglandular, outras riquetsioses associadas a escara de inoculação

2. **Quais as informações clínicas que contribuem no raciocínio clínico diagnóstico?**

Escara de inoculação, febre e gânglio palpável ipsilateral

3. **Quais as informações epidemiológicas que contribuem no raciocínio clínico diagnóstico?**

Antecedente de picada de carrapato na mesma região anatômica onde apareceu a escara de inoculação

4. **Quais os exames laboratoriais complementares a serem solicitados?**

Hemograma, exames bioquímicos, sorologia (RIFI) para riquetsiais do grupo febre maculosa. PCR, cultivo e imuno-histoquímica para riquetsiais do grupo febre maculosa a partir da escara de inoculação (Swab da lesão e crosta).

RESULTADOS DOS EXAMES LABORATORIAIS NA ADMISSÃO HOSPITALAR:

Hemograma: hemoglobina 14,0 (12,0-15,0 g/dL), hematócrito 38,5 (37-47%). Leucócitos 3.500 (5,0-10,0 mil/mm³), bastonetes 3% 300 (2-4%) (50-600/mm³), segmentados 65% 5.300 (52-72%) (2.900-6.500/mm³), eosinófilos 1% 113 (2-4%) (50-400/mm³), basófilo 0 (0-1%) (0-50/mm³), linfócitos 20% 2.400 (20-30%) 1.000-3.000/mm³, monócitos 4% 452 (4-8%) (200-800/mm³), plaquetas 128.000 (130-450mil/mm³), saturação O₂ 99,2 (92% a 98%), glicemia 77 (<100 mg/dL), Proteína C reativa sanguínea; 67,5 (até 6 mg/L), creatinina sérica 0,7 (0,7-1,3 mg/dL), sódio 138 (136 a 146 mEq/L), potássio 4,2 (3,5 a 5,3 mEq/L), bilirrubinas totais 0,9 (até 1,20), gama glutamil transferase 56 (12 a 54 U/L), aspartato amino transferase (TGO) 58 (5 a 34U/L), alanina amino transferase 72 (até 55U/L).

Três hemoculturas sem crescimento bacteriano após 5 dias de incubação.

Urina tipo 1 - Volume 15 mL

Exame físico: cor amarelo citrino (amarelo citrino), aspecto límpido (límpido), densidade 1020 (1015-1030) e pH 6,0 (5,5-6,5).

Exame químico: proteínas ausentes (ausente), corpos cetônicos ausente (ausente), substância reductoras ausentes (ausentes), pigmentos biliares ausentes (ausentes), urobilinogênio normal (normal), nitrito ausente (ausente).

Microscopia do sedimento: leucócitos ausentes (até 10.000/mm³), hemácias ausentes (até 10.000/mm³), bactérias freqüentes (ausentes), células epiteliais raras (raras por campo), filamento de muco raros (ausente), cristais 1 ausentes e cristais 2 ausentes

Cultura de urina para bactérias e para fungos sem crescimento.

5. **A partir destes exames complementares, quais seriam os diagnósticos diferenciais neste caso?**

Febre maculosa por *Rickettsia parkeri*, tularemia ulceroglandular, outras riquetsioses associadas a escara de inoculação

MAIS INFORMAÇÕES SOBRE O CASO

Evolução clínica: No pronto socorro do hospital Regional o paciente foi submetido a tratamento antibiótico, inicialmente com amoxicilina por 3 dias, porém, sem melhora clínica. Após avaliação pelo serviço de infectologia e confirmação diagnóstica laboratorial a antibioticoterapia foi substituída por doxiciclina via oral por 7 dias. O paciente apresentou melhora clínica e foi indicada alta hospitalar. Após um mês foi acompanhado em regime ambulatorial.

Exames confirmatórios realizados no Instituto Adolfo Lutz, resultado positivo para *Rickettsia parkeri* na escara de inoculação e no swab da base da escara por técnica de PCR.

Sorologia para riquetsia (imunofluorescência indireta) em 16/04 IgG< 1:64 (primeira amostra) e em 18/05 IgG> 1:512 (segunda amostra).

6. **Você acha que a conduta adotada foi adequada?**

Foi adequada sim

7. **Você adotaria conduta diferente da que foi adotada?**

Não

CASO 6

ABORDAGEM CLÍNICA EPIDEMIOLÓGICA EM FEBRE MACULOSA PRODUZIDA POR *RICKETTSIA PARKERI*

OBJETIVO: Apresentar casos clínicos de febre maculosa produzida por *Rickettsia parkeri*

Identificação do paciente: paciente masculino de 57 anos, branco, residente no município de Blumenau (estado de Santa Catarina), tendo por atividade profissional a de lavrador. Atendido no Hospital Regional no dia 20 de maio.

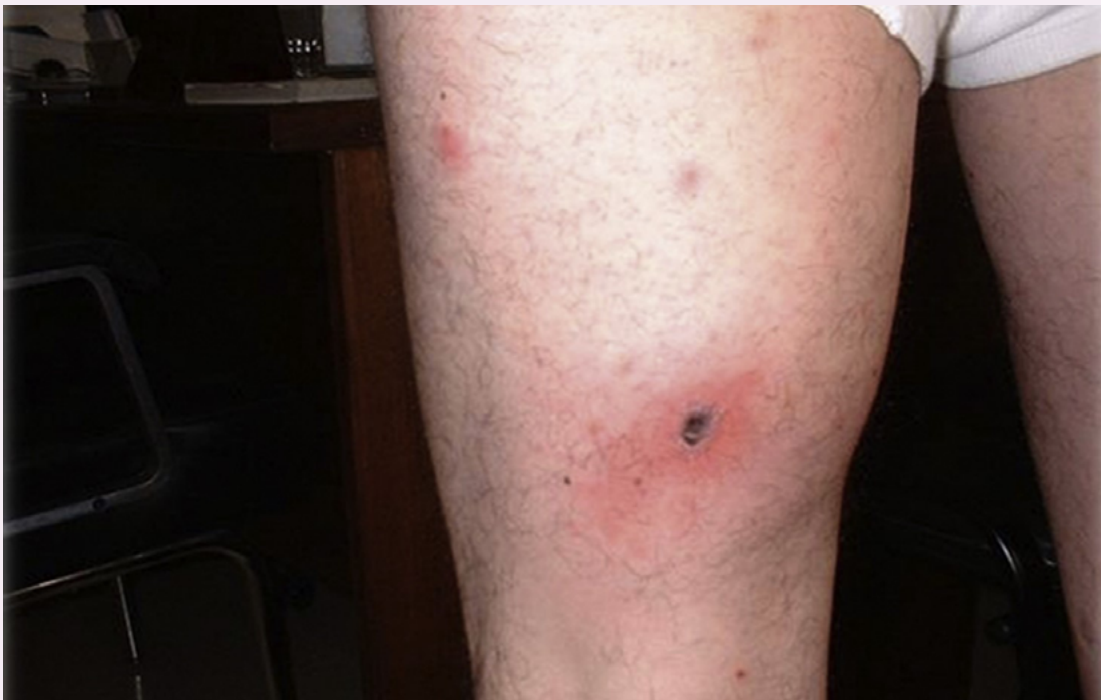História progressa da moléstia atual: o paciente relata que há 7 dias começou a apresentar febre baixa, sem periodicidade, dor na cabeça e dor muscular generalizado. Um dia antes do início da doença percebeu uma crosta preta, avermelhada ao redor, na perna direita, sem coceira. No terceiro dia de doença, surgiram pontos avermelhados nas pernas, nos braços e depois no corpo, sem coceira. Procurou atendimento médico no posto de saúde local sendo medicado com amoxicilina sem melhora. No sexto dia de doença procurou novamente atendimento médico no Hospital Municipal.

Antecedentes epidemiológicos: o paciente residia em zona rural, em casa de alvenaria, com abastecimento de água tratada, rede de esgoto e coleta pública de lixo. Residia com a esposa e três filhos, todos saudáveis. Tinha dois cachorros, caçadores, com acesso livre a áreas de mata, frequentemente parasitados por carrapatos, vacinados e saudáveis. O paciente informou que 5 dias antes de adoecer removeu um carrapato da sua perna direita no mesmo local onde apareceu a crosta preta.

Antecedentes mórbidos pessoais: paciente previamente hígido, com boa saúde, sem antecedentes mórbidos pessoais, vacinado contra febre amarela.

Exame físico na admissão no Hospital Municipal: paciente em bom estado geral, hidratado, anictérico, com perfusão periférica regular, acianótico, Glasgow 15 (3 a 15), temperatura axilar de 38,3°C, pressão arterial de 120x70 mmHg, frequência cardíaca de 80 batimentos por minuto, frequência respiratória de 12 incursões por minuto. Ausculta cardíaca e respiratória sem alterações, abdômen flácido, sem resistência à palpação, baço e fígado não aumentados de volumem. Ausência de edema em braços e pernas. Exantema papulo-vesicular na pele, comprometendo pernas, braços, tórax e abdome. Lesão tipo ulcera com centro crostoso-necrótico com halo eritematoso circundante, de 1,5 cm de diâmetro na coxa direita (Figura 1). Gânglio palpável na região inguinal direita.

FIGURA 14: Escara de inoculação e exantema papulo-vesicular acometendo a região da coxa direita



ARQUIVO DO DR. ÁLVARO A. FACCINI-MARTÍNEZ.

1. Quais são as hipóteses diagnósticas neste caso?

Febre maculosa por *Rickettsia parkeri*, tularemia ulceroglandular, outras riquetsioses associadas a escara de inoculação, ectima, antraz cutâneo, loxoscelismo, picada de artrópodes em geral

2. Que outros dados epidemiológicos auxiliariam na formulação da hipótese diagnóstica?

Outros antecedentes epidemiológicos de importância como: como (descrevê-los) ...auxiliam a hipótese diagnóstica de:

Casos clínicos similares na região, presença de carrapatos *Amblyomma ovale* ou *A. tigrinum* na região, presença de cães com acesso livre a regiões de mata atlântica. Febre maculosa produzida por *Rickettsia parkeri*

Casos de antraz em animais Antraz cutâneo

Presença da aranha marrom na região Loxoscelismo

3. Quais as informações epidemiológicas que contribuem no raciocínio clínico diagnóstico?

Paciente lavrador que mora em zona rural em região de mata atlântica. presença de cães com acesso livre a regiões de mata atlântica. Antecedente de picada de carrapato na mesma região anatômica onde apareceu a escara de inoculação.

4. Quais os exames laboratoriais complementares a serem solicitados?

Hemograma, exames bioquímicos, sorologia (RIFI) para riquetsiais do grupo febre maculosa. PCR, cultivo e imuno-histoquímica para riquetsiais do grupo febre maculosa a partir da escara de inoculação (Swab da lesão e crosta).

RESULTADOS DOS EXAMES LABORATORIAIS NA ADMISSÃO HOSPITALAR:

Hemograma: hemoglobina 14,5 (12,0-15,0 g/dL), hematócrito 38,0 (37-47%). Leucócitos 3.800 (5,0-10,0 mil/mm³), bastonetes 2% 200 (2-4%) (50-600/mm³), segmentados 63% 5.000 (52-72%) (2.900-6.500/mm³), eosinófilos 1% 113 (2-4%) (50-400/mm³), basófilo 0 (0-1%) (0-50/mm³), linfócitos 22% 2.600 (20-30%) 1.000-3.000/mm³, monócitos 5% 501 (4-8%) (200-800/mm³), plaquetas 130.000 (130-450mil/mm³), saturação O₂ 99,0 (92% a 98%), glicemia 80 (<100 mg/dL), Proteína C reativa sanguínea; 60,5 (até 6 mg/L), creatinina sérica 0,7 (0,7-1,3 mg/dL), sódio 137 (136 a 146 mEq/L), potássio 4,1 (3,5 a 5,3 mEq/L), bilirrubinas totais 1,0 (até 1,20), gama glutamil transferase 54 (12 a 54 U/L), aspartato amino transferase (TGO) 60 (5 a 34U/L), alanina amino transferase 80 (até 55U/L).

Três hemoculturas sem crescimento bacteriano após 5 dias de incubação.

Urina tipo 1 Volume 15 mL

Exame físico: cor amarelo citrino (amarelo citrino), aspecto límpido (límpido), densidade 1020 (1015-1030) e pH 6,2 (5,5-6,5).

Exame químico: proteínas ausentes (ausente), corpos cetônicos ausente (ausente), substância redutoras ausentes (ausentes), pigmentos biliares ausentes (ausentes), urobilinogênio normal (normal), nitrito ausente (ausente).

Microscopia do sedimento: leucócitos ausentes (até 10.000/mm³), hemácias ausentes (até 10.000/mm³), bactérias freqüentes (ausentes), células epiteliais raras (raras por campo), filamento de muco raros (ausente), cristais 1 ausentes e cristais 2 ausentes

Cultura de urina para bactérias e para fungos sem crescimento

5. **A partir destes exames complementares, quais seriam os diagnósticos diferenciais neste caso?**

Febre maculosa por *Rickettsia parkeri*, tularemia ulceroglandular, outras riquetsioses associadas a escara de inoculação

Evolução clínica: No pronto socorro do hospital Municipal o paciente foi submetido a tratamento antibiótico, inicialmente com cefalotina por 3 dias, porém, sem melhora clínica. Após avaliação pelo serviço de clínica médica e confirmação diagnóstica laboratorial a antibioticoterapia foi substituída por doxiciclina via oral por 7 dias. O paciente apresentou melhora clínica e foi indicada alta hospitalar. Após um mês foi acompanhado em regime ambulatorial.

Exames confirmatórios realizados no Instituto Adolfo Lutz, resultado positivo para *Rickettsia parkeri* na escara de inoculação e no swab da base da escara por técnica de PCR. Sorologia para riquetsia (imunofluorescência indireta) em 16/04 IgG 1:64 (primeira amostra) e em 18/05 IgG 1:512 (segunda amostra).

6. **Você acha que a conduta adotada foi adequada?**

Foi adequada sim

7. **Você adotaria conduta diferente da que foi adotada?**

Não

8. Pelos resultados observados nos exames, houve a confirmação ou o descarte da suspeita do caso? Quais foram eles?

Houve confirmação da suspeita do caso. RIFI positiva para riquetsiais do grupo febre maculosa em amostras pareadas, e PCR positiva para *Rickettsia parkeri*.

REFERÊNCIAS

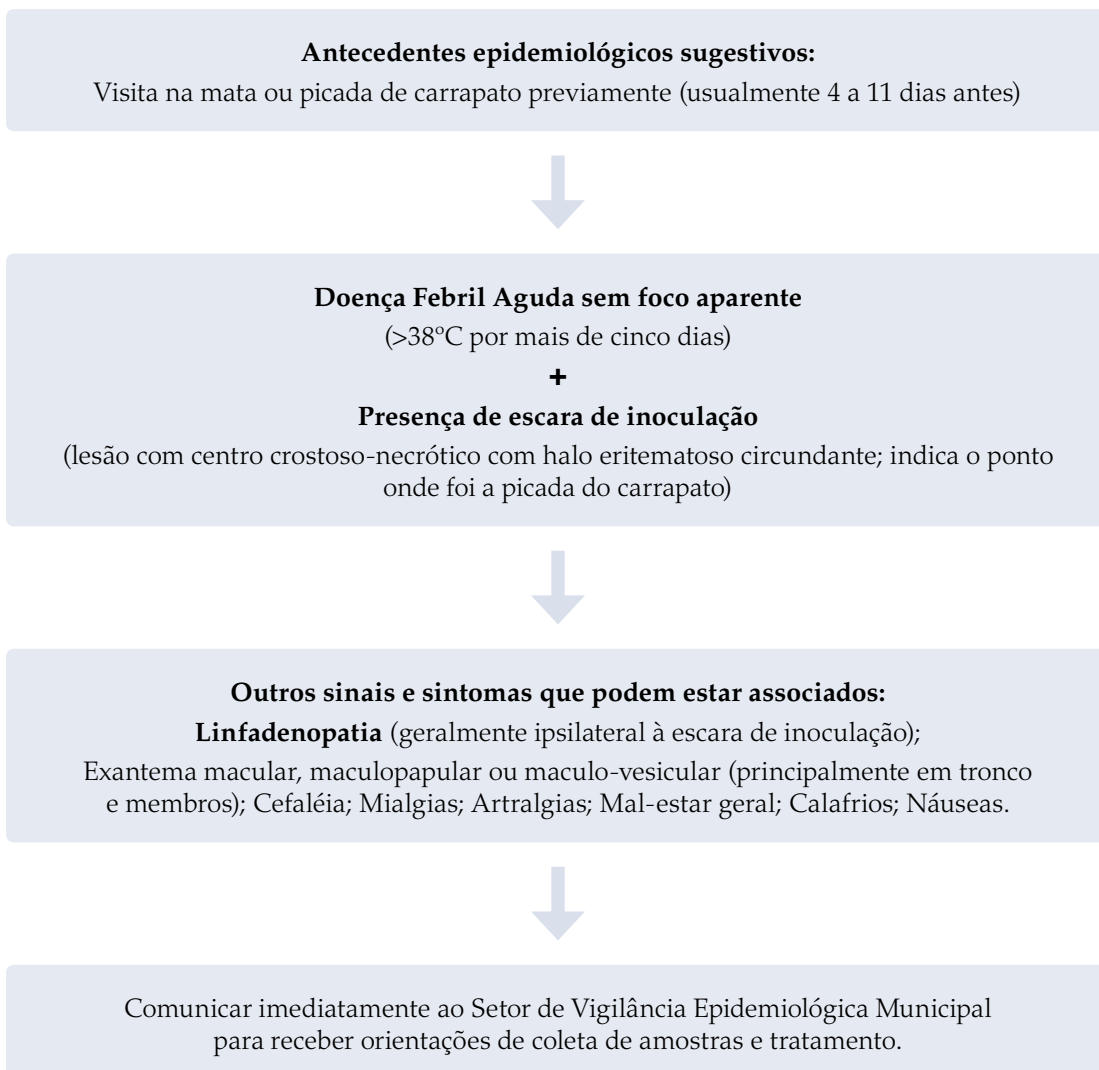
- BRASIL. Ministério da Saúde. **Portaria de Consolidação nº 4, de 28 de setembro de 2017.** Consolidação das normas sobre os sistemas e os subsistemas do Sistema Único de Saúde. Brasília, DF: MS, 2017. Capítulo II. Anexo V. Capítulo I. Anexo 1 - (Redação dada pela PRT GM/MS nº 1.061 de 18.05.2020. Disponível em: https://bvsmms.saude.gov.br/bvs/saudelegis/gm/2017/prc0004_03_10_2017.html#ANEXO1ANEXOV. Acesso em: 5 nov. 2021.
- BRASIL. Ministério da Saúde. **Portaria nº 1.061, de 18 de maio de 2020.** Revoga a Portaria nº 264, de 17 de fevereiro de 2020, e altera a Portaria de Consolidação nº 4/GM/MS, de 28 de setembro de 2017, para incluir a doença de Chagas crônica, na Lista Nacional de Notificação Compulsória de doenças, agravos e eventos de saúde pública nos serviços de saúde públicos e privados em todo o território nacional. Brasília, DF: MS, 2016. Disponível em: https://bvsmms.saude.gov.br/bvs/saudelegis/gm/2020/prt1061_29_05_2020.html Acesso em: 5 nov. 2021.
- BRASIL. Ministério da Saúde. Secretaria de Vigilância em Saúde. Guia de Vigilância em Saúde. *In*: BRASIL. Ministério da Saúde. **Febre maculosa brasileira e outras riquetsioses.** Brasília, DF: MS, 2016. p. 425-434. Disponível em: <https://portalarquivos2.saude.gov.br/images/pdf/2016/dezembro/31/GVS-Febre-Maculosa.pdf>. Acesso em: 28 abr. 2021.
- FACCINI-MARTÍNEZ, A. A. *et al.* Febre Maculosa por *Rickettsia parkeri* no Brasil: condutas de vigilância epidemiológica, diagnóstico e tratamento. **Journal of Health & Biological Sciences**, [s. l.], v. 6, n. 3, p. 299-312, 2018.
- OLIVEIRA, S. V. *et al.* Vigilância de ambientes da febre maculosa brasileira e outras riquetsioses: a etapa inicial de uma proposta para a formação de rede. **Revista Pan-Amazônica de Saúde**, Ananindeua, v. 6, n. 3, p. 67-71, set. 2015.



ANEXOS

Anexo A

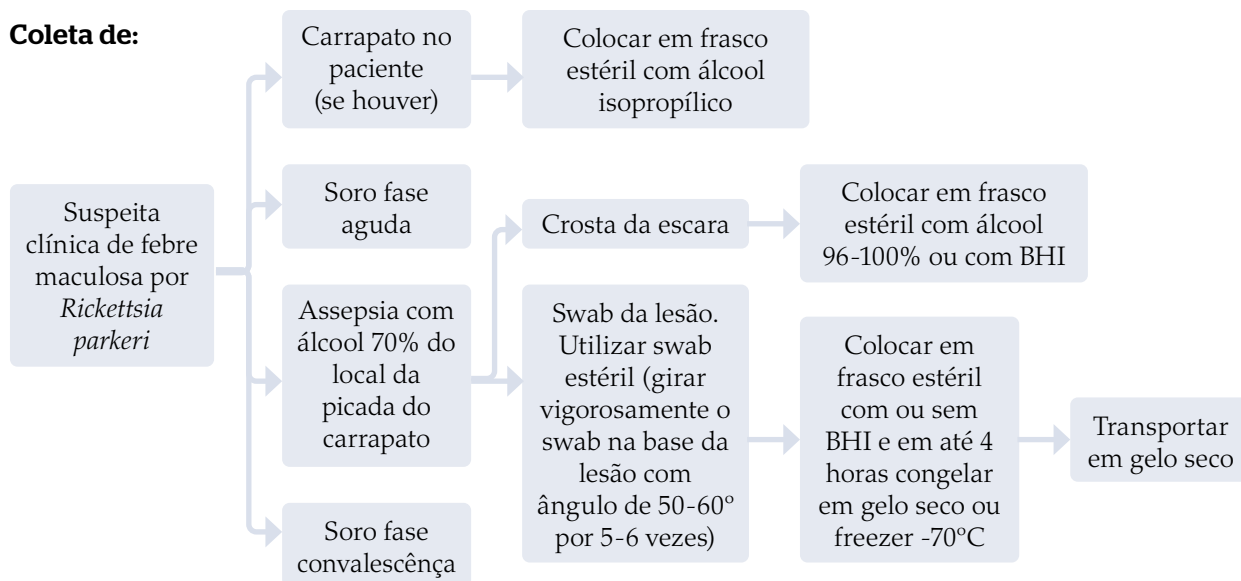
Fluxograma para suspeita clínica de febre maculosa causada por *Rickettsia parkeri*



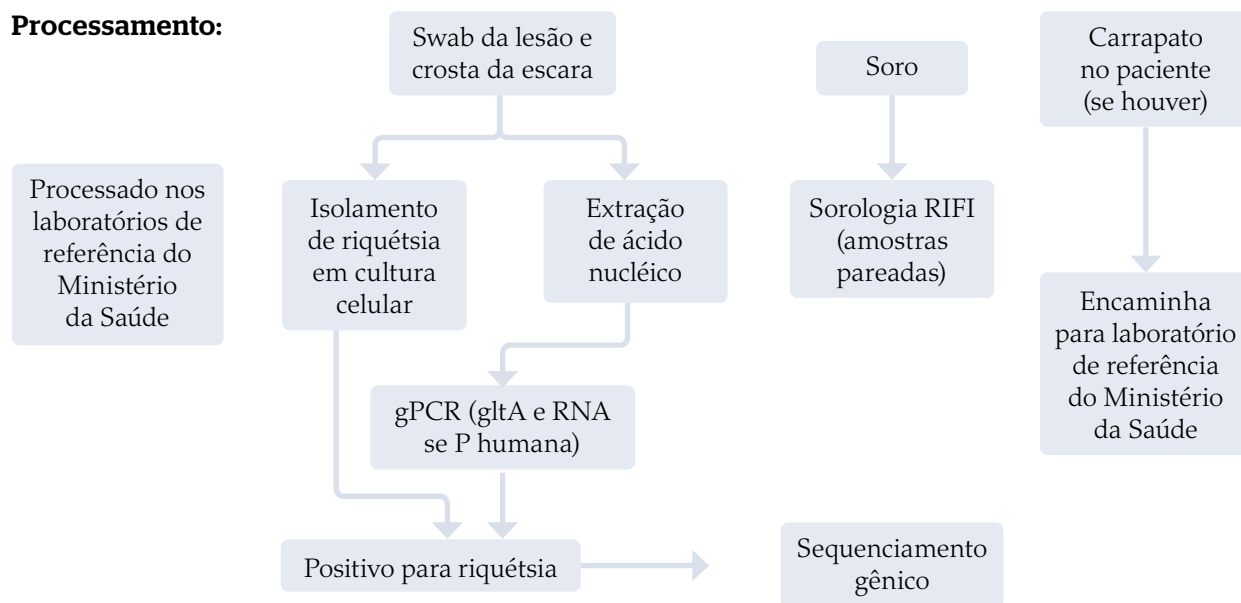
Anexo B

Fluxograma de coleta e processamento de amostras para investigação laboratorial da febre maculosa causada por *Rickettsia parkeri*

Coleta de:



Processamento:



Conte-nos o que pensa sobre esta publicação. [Clique aqui](#) e responda a pesquisa.

Biblioteca Virtual em Saúde do Ministério da Saúde
bvsm.s.saude.gov.br

DISQUE SAÚDE **136**



MINISTÉRIO DA
SAÚDE

**Governo
Federal**